Aus der Chirurgischen Universitäts-Klinik und Poliklinik
Berlin NW 7, Ziegelstraße.
Stellv. Direktor: Professor Dr. Rostock.

Über Frakturen des oberen Humerusendes und Dauerergebnisse der Behandlung an der Chirurgischen Universitäts-Klinik und Poliklinik, Berlin NW 7, Ziegelstraße in den Jahren 1928—1937.

INAUGURAL-DISSERTATION

zur Erlangung des Medizinischen Doktorgrades
an der Friedrich-Wilhelms-Universität zu Berlin

vorgelegt von

Hans Deisenroth

aus Kochem/Mosel.

Tag der Promotion: 25. 2. 1941

VERLAG RUDOLPH PFAU :: BERLIN NW 7

M 432

Gedruckt mit Genehmigung
der
Medizinischen Fakultät der Universität Berlin

Dekan: Prof. Dr. Kreuz
Referent: Doz. Dr. Domrich
Korreferent: Prof. Dr. Rostock

Inhaltsverzeichnis.

I. Die einzelnen Brucharten.

II. Dauerergebnisse.

1. Vorbemerkungen.
2. Isolierte Frakturen der Tuberkula.
3. Eingekeilte Frakturen.
4. Frakturen mit Absprengung der Tuberkula.
5. Leicht dislozierbare Frakturen.
6. Dislozierte Frakturen.
   a) Konservative.
   b) Operative Therapie.
7. Qualifizierung der Ergebnisse.

III. Zusammenfassung.

Digitized by the Internet Archive
in 2026

https://archive.org/details/IA40153504_0138

I. Die einzelnen Brucharten.

Nach der Statistik von Bruns beträgt die Frequenz der Humerusfrakturen 7,48%; die Hälfte der Frakturen betrifft die Diaphyse, die andere Hälfte verteilt sich gleichmäßig auf das obere und untere Humerusende. Die Literatur bestätigt im wesentlichen die gleiche Frequenzzahl — Cubbins und Scuderi errechnen sie mit 5% —, weist jedoch starke Unterschiede in der Lokalisation der Frakturebene auf die Humerusabschnitte auf.

Von insgesamt 261 Oberarmbrüchen, die in der angegebenen Zeit in unserer Klinik behandelt wurden, entfallen auf oberes Humerusende 114 = 43,67%, Diaphyse 64 = 24,52% und unteres Humerusende 83 = 31,80%. Während die Untersuchungen Schläpfers für alle drei Abschnitte je die gleiche Zahl mit geringem Ueberwiegen der Bruchformen am oberen Humerusende ergeben haben, kommen die von Cubbins und Scuderi angegebenen Zahlenwerte unserem Ergebnis nahe. Sie stellen nämlich bei der Verteilung von 500 Oberarmbrüchen auf oberes Humerusende, Diaphyse und unteres Humerusende ein Verhältnis von 37,4% : 30,4% : 36,2% auf. Hieraus darf gefolgert werden, daß die Diaphysenbrüche, die nach v. Bruns noch die Hälfte aller Humerusfrakturen ausmachten, zugunsten der oberen und unteren „Epiphysenbrüche" stark zurücktreten.

Sehr charakteristisch ist die wechselnde Lokalisation der Humerusfrakturen in den verschiedenen Lebensjahrzehnten, wie sie in Abb. 1 durch Kurven wiedergegeben wird.

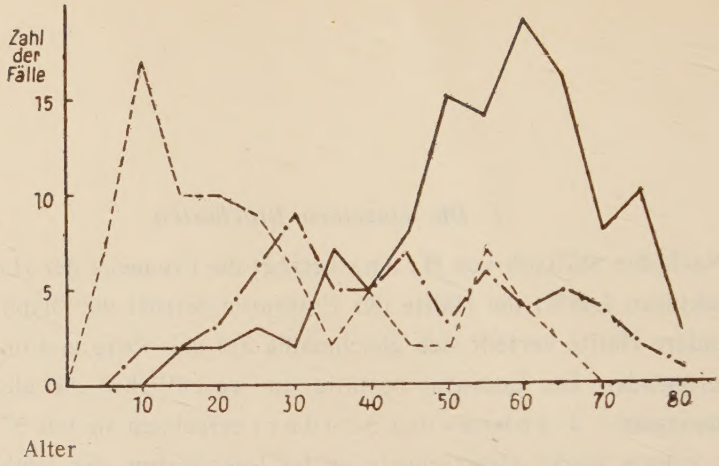

Abb. 1. Lokalisation der Frakturen des oberen Humerusendes in Abhängigkeit vom Alter der Patienten.

Oberes Humerusende: ——— Schaft: .—.—.—.
Unteres Humerusende: ———

Wie ersichtlich, sind die Frakturen der unteren Epiphyse mit einem Maximum im ersten Jahrzehnt für das kindliche Alter typisch, während die Schaftfrakturen mit einem nahezu gleichmäßigen Verlauf vom 4.—8. Dezennium zu den Brüchen des körpernahen Humerusendes überleiten. Es kann geradezu von einem gegensätzlichen Verhalten der oberen und unteren Epiphysen gegenüber der einwirkenden Gewalt gesprochen werden, indem das Maximum der Frakturen für das eine Humerusende mit dem Minimum des anderen zusammenfällt. Diese starke Abhängigkeit des Frakturniveaus von dem Alter der Patienten dürfte auf den Strukturänderungen beruhen, die der Knochen im Laufe des Lebens durchmacht.

In der Literatur wird übereinstimmend festgestellt, daß die Frakturen des oberen Humerusendes vorwiegend ältere Menschen, d. h. Menschen jenseits des 50. Lebensjahres, befallen. Wenn Schläpfer den chir. Hals einen Locus minoris resistentiae nennt, so trifft dies weniger für jugendliche als vielmehr für alte Individuen zu. Das ungeschickte Hinstürzen älterer Menschen, von dem oft die Rede ist, hat auf Frakturfrequenz einen starken Einfluß, auf die Lokalisation des Bruches jedoch einen nur geringen.

Einen Ueberblick über die Verteilung der Frakturen des oberen Humerusendes auf die Geschlechter gibt nachfolgende Abbildung.

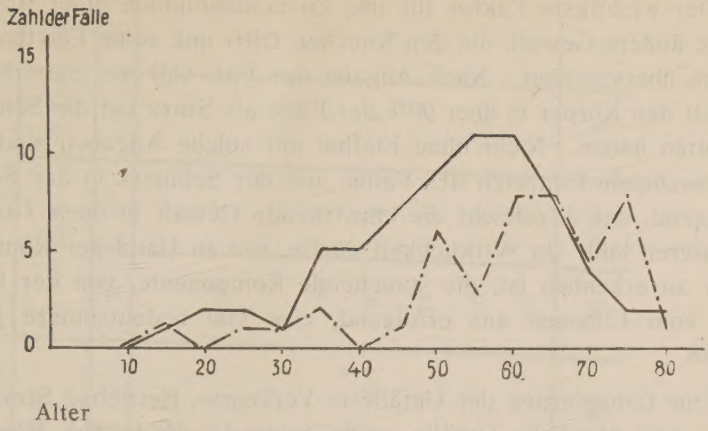

Abb. 2. Verteilung der Frakturen des oberen Humerusendes auf die Geschlechter.

Männer: ——— Frauen: —.—.—.—

Bruns konnte noch ein Ueberwiegen der Männer um das 4½fache feststellen. Dies Verhältnis hat in den letzten Jahren durch die stärkere berufliche und sportliche Betätigung der Frau und insbesondere die höhere Gefährdung aller Menschen durch den gesteigerten Verkehr — zumal in einer Großstadt — eine starke Abänderung erfahren. Wir konnten ein Verhältnis von 5:3 zugunsten der Männer feststellen; nach Winterstein stehen die Männer den Frauen sogar im Verhältnis 4:3 gegenüber. Das Hinaufschnellen der Kurve für das weibliche Geschlecht im 7. Dezennium, wo diejenige des männlichen ein Minimum hat, wird mit der Ueberzahl der Frauen in diesem Alter, nämlich 114:100, in Zusammenhang gebracht. Johner hält auch Beziehungen zwischen Geschlecht und Skelet für wahrscheinlich, indem er auf den geschlechtsspezifischen Skeletbau und das fast ausschließliche Vorkommen der Osteomalacie beim weiblichen Geschlecht hinweist.

Die stärkere Bevorzugung der linken Extremität durch die Frakturen mit 55,71% ist nicht sehr verwunderlich. Der Mensch ist eben bestrebt, den stärkeren, reaktionsfähigeren Arm — und das ist bei den meisten Menschen der rechte — vorzustoßen und das Gefahrenmoment abzuwehren. Viel weniger koordiniert sind die Abwehrbewegungen des linken Armes, besonders wenn eine schnelle Reaktionsfähigkeit vorausgesetzt werden muß, wie es bei dem unerwarteten Eintreten eines Sturzes der Fall ist.

Der wichtigste Faktor für das Zustandekommen einer Fraktur ist die äußere Gewalt, die den Knochen trifft und seine Elastizitätsgrenze überschreitet. Nach Angabe der Pat. soll die einwirkende Gewalt den Körper in über 90% der Fälle als Sturz auf die Schulter getroffen haben. Nicht ohne Einfluß auf solche Angaben sind das überraschende Eintreten des Falles und der Schmerz in der Schultergegend, der allzuleicht die einwirkende Gewalt in diese Gegend projizieren läßt. In Wirklichkeit dürfte, wie an Hand der Röntgenbilder zu erkennen ist, die stauchende Komponente, von der Hand oder vom Ellbogen aus erfolgend, eine viel bedeutsamere Rolle spielen.

Eine Gruppierung der Unfälle in Verkehrs-, Betriebs-, Straßen-, Sport- und häusliche Unfälle ergibt folgendes Bild: Bei Männern stehen die Betriebsunfälle mit 29 im Vordergrund. Verkehrs- und Straßenunfälle befallen beide Geschlechter zu gleichen Teilen (Männer: V. =10, Str. = 11; Frauen: V. = 11, Str. = 10). Häusliche Unfälle, wie sie als Sturz von der Leiter, Fall über einen zusammengerollten Teppich oder Ausgleiten auf glattem Fußboden angegeben werden, stehen bei der Frau mit 23 Fällen an der Spitze (Männer = 13). Die restlichen 7 Fälle sind als Sportunfälle zu werten und betreffen 6 mal das männliche Geschlecht.

Kochers klassische Einteilung der Frakturen am oberen Humerusende hat rein anatomischen Wert. Vom klinischen Standpunkt aus genügt eine Unterscheidung der intrakapsulären Brüche des Kopfes und anatomischen Halses von den extrakapsulär gelegegen Brüchen der Tuberkularzone und des chir. Halses. Nach Fotheringham und Baraldi sind bei der Einteilung der Frakturen physiologische Gesichtspunkte wichtiger als anatomische, da die Muskelansätze für die Behandlung von ausschlaggebender Bedeutung sind; sie wollen die dist. Grenze des oberen Humerusendes an der Ansatzstelle des M. deltoideus gezogen haben.

In folgender Tabelle sind die Frakturen des oberen Humerusendes nach Kocher zusammengestellt.

Tabelle I.

Zahl der Fälle	Alter	Fractura											
		capitis		col.-anat.		pertuberc.		pertub. col.-chir.		col.-chir.		Tub. maj.	
		♂	♀	♂	♀	♂	♀	♂	♀	♂	♀	♂	♀
	0—10												
4	10—20			1′						2	1		
5	20—30							2	1	1			1
12	30—40					1	1			8	1	1	
23	40—50					1	1	4	2	10	4	1	
33	50—60			1		2	1	3	2	14	6	2	2
24	60—70					2	3	3	3	6	6	1	
13	70—80						2	1	2	3	4		1
114				1		6	8	13	10	44	22	5	4

1′ = Epiphysenlösung.

Trotz bester Röntgendiagnostik ist es auch heute nicht immer möglich, die pertuberkulären Frakturen von den Brüchen des chir. Halses zu trennen; die in den Vereinigten Staaten übliche Einteilung spricht deshalb ganz allgemein von Frakturen des chir. Halses. Zur Vermeidung einer zwangsmäßigen Eingruppierung sind in einer besonderen Spalte die Grenzfälle zusammengestellt, die sowohl der einen als auch der anderen Kategorie zugerechnet werden können; selbstverständlich fallen hierunter auch die Uebergangsformen, die z. T. dem chir. Hals und z. T. der Tuberkular-Region angehören.

Die Fraktur des chir. Halses ist mit 57,89% die bei weitem häufigste Bruchform des oberen Humerusendes und befällt vorzugsweise Menschen im 5., 6. und 7. Jahrzehnt.

Die isolierten Brüche des überknorpelten Kopfes haben ihrer Seltenheit wegen keine praktische Bedeutung. In drei Fällen konnten wir röntgenologisch Fissuren im Kopffragment als Ausläufer schwerer Zertrümmerungsbrüche des chir. Halses feststellen. Kinney, Lyell und Elliot fanden bei Frakturen des körpernahen Humerusendes in 70% der Fälle solche Bruchlinien, die durch den Kopf in das Gelenk verliefen. Da der Kopf aus einem schwammigen Gewebe mit dünner Corticalis besteht, soll es bei indirekter Stoßwirkung oder Abriß von Knochenstücken durch Muskel- und Sehnenzug leicht zu einem explosionsartigen Zubruchgehen des ganzen Kopfes kommen. Einen totalen Zertrümmerungsbruch, wobei der Kopf in mehrere Teile zerrissen war, beobachteten wir zweimal.

Nach Matti ist die Fraktur des Coll.-anat. die einzige typische Bruchform supratuberkulärer Lokalisation. Alle Autoren sind sich über die Seltenheit dieser Fraktur einig. Kocher konnte keinen einzigen Fall mit Sicherheit diagnostizieren, wobei jedoch zu bemerken ist, daß vor der Röntgenaera das Niveau einer Frakturebene nur durch klinische Symptome festgelegt werden konnte. Aber auch Cubbins und Scuderi führen bei ihrem großen Material — 198 Frakturen — nur einen Fall an. Unser Patient wird von einem in voller Fahrt befindlichen Autobus heruntergestoßen und schlägt mit der linken Körperseite auf die Straße auf.

Die pertuberkuläre Fraktur befällt vorwiegend Patienten in höherem Alter und steht in stärkstem Gegensatz zu den kindlichen Frakturen der unteren Epiphyse.

Wie bereits erwähnt, kann die äußere Gewalt das obere Humerusende direkt oder indirekt treffen. Wirkt die Gewalt direkt ein, d. h. senkrecht zur Körperachse, wie es beim Fall auf die

Schulter der Fall ist, so kann der Kopf auf der Gelenkpfanne zertrümmert werden. Zur Abscherungs- und Biegungsfraktur wird es kommen, wenn der seitliche Stoß in Höhe des unteren Pfannenrandes angreift und die Diaphyse achselhöhlenwärts verschiebt. Es resultiert dann die für den chir. Hals klassische Abduktionsfraktur. Bei völliger Dislokation der Diaphyse in die Achselhöhle — von uns 5 mal beobachtet — kann bei oberflächlicher Betrachtung eine Luxatio humeri diagnostiziert werden.

Nach Matti entsteht die typische adduzierte und extendierte pertuberkuläre Fraktur durch Fall auf den adduzierten Arm, indem hierbei die Adduktion noch verstärkt und der Ellbogen nach rückwärts bewegt wird. Dies führt dann zu einer kombinierten Riß-, Biegungs- und Kompressionsfraktur in der Tuberkulargegend, wobei die nach vorn und außen verschobene Diaphyse mit dem Schaftfragment einen nach hinten und innen offenen Winkel bildet. Ein nach außen und hinten offener Winkel entsteht, wenn der Stoß den abduzierten Ellbogen trifft und das untere Fragment in Abduktion bringt.

Die Frakturen der Tuberkulargegend, der Uebergangszone und des chir. Halses stehen sich hinsichtlich des Adduktions- und Abduktionstypus im Verhältnis 6:3, 10:9 und 18:23 gegenüber. Mit anderen Worten, bei den Pertub.-Frakturen überwiegt der Adduktionstypus, in der Uebergangszone finden sich nahezu gleiche Werte und bei den Frakturen des Coll.-chir. dominiert die Abduktion.

Die röntgenologische Darstellung der Fragmentverschiebung in sagittaler Ebene gelang erstmals Iselin durch einen Strahlengang von der Achselhöhle her. Nach ihm wird der Extensionstypus, wie er bei der klassischen adduzierten und extendierten Pertub.-Fraktur beschrieben wurde, vom Flexionstypus mit der Abweichung des prox. Schaftendes nach hinten unterschieden. Daß bei dieser axillaren Aufnahme, die ja nur bei abd. Arm möglich ist, der Schaft vom Kopf abrutschen kann, soll an anderer Stelle berücksichtigt werden. Leider verfügen wir nur bei 52 Fällen über axillare Aufnahmen; doch läßt diese kleine Zahl schon das starke Ueberwiegen des Extensionstyps — 27 gegenüber zwei Flexionstypen — erkennen.

Es seien noch fünf Frakturen erwähnt, die sich röntgenologisch als Typ einer durch Biegung entstandenen Fraktur darstellen. In jedem Fall kam es zur Aussprengung eines Keiles aus der Gegend des chir. Halses und des Tuberkularmaßivs mit mehr oder weniger

guter Fragmentstellung. Nur in einem Fall standen die Fragmente in starkem Adduktionswinkel zueinander.

Die in Richtung der Humerusachse wirkende Gewalt führt leicht zur Einkeilung der schlanken Diaphyse mit ihrer harten Corticalis in das weichere, spongiöse Gewebe des Kopfes (in 35,08% unserer Fälle und dies vorwiegend bei Menschen jenseits des 5., 6. und 7. Jahrzehnts).

II. Dauerergebnisse.

Von insgesamt 114 Patienten mit Oberarmkopfbrüchen liegen 80 = 70,17 Dauerergebnisse vor: 57 Patienten erschienen zur Nachuntersuchung, 7 konnten in ihrer Wohnung aufgesucht und begutachtet werden, 13 beantworteten den übersandten Fragebogen und bei 3 mittlerweile verstorbenen Pat. konnte sichere Auskunft über den Endzustand der Fraktur durch Verwandte eingeholt werden.

In Uebereinstimmung mit Domrich lassen meine Ergebnisse die starke Abhängigkeit funktioneller Heilung von der anatomischen Fragmentstellung erkennen. Nach Matti kann bei den gelenknahen Brüchen geradezu von einer Parallelität des anatomischen und funktionellen Resultats gesprochen werden, indem schon geringfügige Dislokationen schwerwiegende Störungen der Gelenkbeweglichkeit verursachen können. Im einzelnen soll hierauf später eingegangen werden.

Die Ansichten über die zweckmäßigste Behandlung der Brüche des proximalen Humerusendes haben in den letzten Jahrzehnten manchen Wechsel erfahren. Im Gegensatz zur rein anatomischen Richtung, die die anat. korrekte Fragmentstellung in den Vordergrund stellte und die funktionelle Behandlung vernachlässigte, wandte sich die französische Schule unter Lucas Championnière der sofortigen Massage und funktionellen Behandlung zu (zit. nach Matti). Wenn diese letztere Methode, die in erster Linie Weichteile und Gelenke berücksichtigte, auch auf Frakturen mit fehlender oder ganz geringer Verschiebungstendenz beschränkt bleiben dürfte, so haben wir aus ihr doch gelernt, die funktionelle Behandlung schon in den Konsolidationsprozeß hineinzunehmen. Dadurch wird die Gesamtdauer der Behandlung abgekürzt und, was viel wichtiger ist, der so gefürchteten Schultergelenkversteifung wirksam entgegengearbeitet.

Ehalt kommt zu dem Ergebnis, daß das Schultergelenk als empfindlichstes Gelenk des menschlichen Körpers immer sekundär nach Nichtgebrauch versteift. Nach seinen Angaben genügt es, einen 50jährigen Pykniker auf eine Woche mit einer Mitella zu versehen, um ihm eine lebenslängliche Schulterversteifung zu verschaffen.

Wenn also eine gute Fragmentstellung Voraussetzung für eine volle Gebrauchsfähigkeit des verletzten Armes ist, so muß der Bewegungstherapie gleich vom ersten Behandlungstage ab größte Beachtung geschenkt werden, um nicht sekundäre Bewegungseinschränkungen durch Schulterversteifung in Kauf nehmen zu müssen. Böhler „versteht unter Bewegungsbehandlung die vollkommene, nie unterbrochene Ruhigstellung der gut eingerichteten Bruchstücke bei gleichzeitiger aktiver Bewegung möglichst vieler oder aller Gelenke und des ganzen Körpers unter Vermeidung von Schmerzen". Jeder Pat. wird angewiesen, gleich vom ersten Tage ab fleißig die peripheren Gelenke, d. h. die Finger und das Handgelenk, in vollem Umfang aktiv zu bewegen. Fixierende Bindengänge des Ellbogengelenkes lösen wir nach etwa 8 Tagen und leiten eine energische Bewegungsbehandlung ein. Böhler behauptet, daß sich hierbei der M. deltoideus und M. pectoralis kontrahieren, obwohl sich ihre Ansätze nicht nähern können. Die aktive Bewegungstherapie wird durch passive Bewegungen, Massage, Heißluft und Diathermie wirksam unterstützt.

1. Vorbemerkungen.

Ein funktionell gutes Resultat zeigen alle in anatomisch korrekter Stellung konsolidierten Frakturen, unabhängig von den einzelnen Altersklassen. Von den 7 nachuntersuchten Patienten, die sich die Fraktur im 8. Jahrzehnt zugezogen hatten, liegen 3 sehr gute und 4 gute Ergebnisse vor. Ueberblicken wir die Frakturen der Pat. jenseits des 60 Lebensjahres, so lassen sich auch hier etwaige Bewegungseinschränkungen auf mangelhafte Fragmentstellungen oder in einem Falle auf verspätet eingeleitete Therapie (32 Tage) zurückführen. Ein Fall mit einer kompletten Ulnaris- und Radialisparese sei herausgegriffen.

S. Katharina, 72 J., Rentnerin:

Kommt auf dem nassen Boden eines Badezimmers zu Fall und schlägt mit dem linken Ellbogen auf die Kante einer Steinstufe auf.

Klin.: Schmerzhafte Schwellung des linken Oberarmes im Bereich der Schulter.

Rö.: Stark eingekeilte Fraktur des chir. Halses ohne Achsenverschiebung.

Ther.: Drahtextension für 3 Wochen; dann Lagerung des Armes auf Abduktionsschiene (1½ Wochen). Nach 3 Monaten wird Patientin auf Antrag des Wohlfahrtsamtes aus der ambulanten Behandlung in gutem Allgemeinbefinden entlassen.

Bewegungsexkursionen: Die Abduktion ist noch stark eingeschränkt, die Rotation frei.

Neurolog.: Komplette Ulnaris- und Radialisparese.

Nachuntersuchung nach 3 Jahren: Seitengleiche Bewegungen im Schultergelenk; relativ kräftiger Faustschluß. Abgesehen von einer etwas schnelleren Ermüdbarkeit bei angestrengter Arbeit, volle Gebrauchsfähigkeit.

Dieser Enderfolg muß auf die aktive Tätigkeit der Patientin zurückgeführt werden, die sich aus finanziellen Gründen gezwungen sah, ihren Haushalt ohne fremde Hilfe zu versehen. Welch entscheidender Faktor die Mitarbeit der Patientin bei der Frakturbehandlung spielt, zeigen die zahlreichen schlechten funktionellen Resultate bei Unfallversicherten, die eine bewußt schlechte Heilung erstreben, um sich eine möglichst hohe Rente zu sichern.

2. Isolierte Fraktur der Tubercula.

Direkte Gewalteinwirkung kann durch Fall mit der Schulter gegen eine Kante zu Kompressions- und Abscherungsbrüchen des Tub. majus führen; reine Abrißfrakturen, meist als Komplikation der vorderen Humerusluxation, werden seltener beobachtet. Frakturen des Tub. minus werden allgemein als äußerst selten bezeichnet, sollen aber nach v. Pitha bei der hinteren Schulterluxation genau so häufig vorkommen wie die des Tub. majus bei der vorderen (zit. nach Welcker).

Von 9 Frakturen des Tub. majus sind 3 als Komplikation der vorderen Humerusluxation aufzufassen. Eine isolierte Fraktur des Tub. minus wurde nicht beobachtet. 2 Fälle zeigen röntgenologisch den Typ einer Kompressionsfraktur. Die Dislokation der abgesprengten oder abgerissenen Tubercula war so gering, daß die konservative Therapie ausnahmslos zur Anwendung kam. Einer Ruhigstellung des verletzten Armes im Désault oder bei gleichzeitiger Luxatio humeri auf der Abduktionsschiene folgte eine energische

Bewegungstherapie des Schultergelenkes. Die peripheren Gelenke wurden natürlich schon vom ersten Tage ab aktiv bewegt. Nach 3—7tägiger Behandlungsdauer erfolgte in der Regel Entlassung aus stationärer Behandlung.

Die Nachuntersuchung ergibt 4 sehr gute funktionelle Ergebnisse mit uneingeschränkter Beweglichkeit in der Schulter, ein mäßiges Resultat (Abd. bis 130° und Beschwerden bei der Arbeit) und eine weitgehende Versteifung im Schultergelenk. Zur Klärung der mangelhaften Gebrauchsfähigkeit des verletzten Armes sei die Krankengeschichte des betr. Patienten wiedergegeben.

Z. Robert, 62 J., Glasmachermeister:

Stürzte beim Herunterholen eines Wärmkuchens aus etwa 2 m Höhe von der Leiter und schlägt mit der linken Schulter auf den Betonfußboden auf. Bewußtlosigkeit von mehreren Minuten. Der praktische Arzt soll einen Erguß in der Schulter diagnostiziert und bisher erfolglos mit Bädern, Massage und Diathermie behandelt haben. Dauernde Beschwerden und schlechtes funktionelles Ergebnis ließen den Verdacht auf eine Fraktur entstehen, die dann im Krankenhaus röntgenologisch als Fraktur des Tub. majus erkannt wurde. Nach 3 Monaten Einweisung in unsere Klinik.

Rö.: Im Bereich des Tub. majus geringe Deformierung der Knochenrandkontur, verbunden mit unscharfer Zeichnung der Struktur, die entlang der Basis des Tub. unregelmäßig, strichförmig verdichtet ist; ferner unscharfe Randkontur der Schulterblatthöhe, sowie sehr feine Usuren des Acromio-Clavicular-Gelenks.

Bewegungsexkursion: Seitl. 75° unter Schmerzen und Reiben in der Schulter, nach vorn 90°, nach hinten in fast normalem Ausmaß. Einwärts-Rot. frei, Auswärts-Rot. wenig eingeschränkt.

Ther.: Bewegungsübungen, Heißluft, Massage.

Endergebnis nach 4 Jahren: Aus der Beantwortung des zugesandten Fragebogens geht eine noch stärkere Bewegungseinschränkung in der Schulter hervor; außerdem sollen Schmerzen bei der Arbeit und in der Ruhe auftreten. (Dauerrente).

2. Der Patient mit mäßigem funktionellen Resultat wurde vor seiner Einweisung in die Klinik 3½ Monate auf Schulterkontusion behandelt.

Rö.: Kompressionsfraktur des Tub. majus mit muldenförmiger Unterbrechung der Kontur.

Stark eingeschränkte Elevation (80°) und Rotation konnten durch funktionelle Behandlung wesentlich gebessert werden.

Nachuntersuchung nach 10 Jahren: Elevation und Abduktion bis 145°, gute Rotationsmöglichkeit, jedoch Beschwerden bei der Arbeit und auch ab und zu in der Ruhe (Dauerrente).

Die beiden Fälle lassen erkennen, daß die schlechten Heilergebnisse auf das anfängliche Nichterkennen der Fraktur und die fehlerhafte Therapie zurückzuführen sind. Die Forderung, nach jeder stärkeren Gewalteinwirkung auf das Schultergelenk unverzüglich eine Rö.-Aufnahme anzufertigen, dürfte solche Mißerfolge der Behandlung auf ein Mindestmaß beschränken.

3. Eingekeilte Frakturen.

Nach Rostock liegen bei eingekeilten Frakturen nicht geschädigte Spongiosateile, untermengt mit Spongiosatrümmern, aneinander und bilden für die Callus-Entwicklung günstige Bedingungen. Aus diesem Grunde wird eine Lösung der Fragmente nur dann durchgeführt, wenn die Fragmentverschiebung bei einer Heilung in dieser Stellung zu einer mechan. Bewegungsbehinderung führen müßte. Die Entscheidung zwischen exakter Reposition und Beibehaltung einer Verkeilung in weniger guter Stellung erfolgt in Abhängigkeit vom Alter des Patienten. Während eine leichtere Bewegungseinschränkung unter Umständen einen im Berufsleben stehenden Verletzten in seiner Arbeit schwer beeinträchtigen kann, wird sie bei alten Menschen, die keine Arbeit mehr zu verrichten haben, weniger ins Gewicht fallen. Bei diesen älteren Individuen kommt es vielmehr darauf an, sie möglichst bald ohne größeren Eingriff ihrer gewohnten Umgebung wieder zuzuführen.

Die Amerikaner Haggart und Bailey lösen bei alten Verletzten eine Verkeilung selbst dann nicht, wenn der Schaft bei relativ guter Achsenstellung um eine halbe Schaftbreite verschoben ist.

Das funktionelle Ergebnis der anatomisch korrekt stehenden, eingekeilten Frakturen ist gut. Die Art der Behandlung, ob Mitella, Désault oder Abd.-Schiene bleibt auf die Fragmentstellung ohne Einfluß; in keinem Falle ist es zu sekundären Verschiebungen gekommen. Diese mangelnde Tendenz zur Dislokation führt Dehne auf das Muskelgleichgewicht zurück, das bei eingekeilten Frakturen genau so wie bei einem gesunden Arm in jeder Gelenkstellung bestehen soll.

Mit der Bewegungstherapie des Schultergelenkes wird bei diesen Frakturen schon in den ersten Tagen begonnen und dadurch die Behandlungsdauer erheblich abgekürzt. Als Beispiel diene folgender Patient, der bereits nach 4 Tagen in ambulante Behandlung entlassen werden konnte:

Sch. Arthur, 49 J., Maler:

Stürzt bei der Arbeit aus etwa 1½ m Höhe von der Leiter auf den linken Ellbogen. Er hat sofort starke Schmerzen in der Schulter und kann den Arm nicht mehr bewegen.

Klin.: Schulter geschwollen; umschriebener Druckschmerz in der Gegend des chir. Halses. Bei passiven Bewegungen geht der Oberarmkopf mit.

Rö.: Eingekeilte Fraktur des chir. Halses in befriedigender Stellung.

Ther.: Mitella, Heißluft und vorsichtige Massage.

Nachuntersuchung nach 9 Jahren: Beschwerdefrei und voll arbeitsfähig.

Bewegungsexkursion: Nach vorn und seitl. 170°, nach hinten 100°, Rotation frei. Bei Wetterwechsel ab und zu leichtes Ziehen in der Schulter.

4. Frakturen mit Absprengung der Tubercula.

Zu einer charakteristischen Bewegungseinschränkung führen die Frakturen, die ohne Knickung der Humerusachse aber mit Verschiebung der Tubercula konsolidieren. Je nach Absprengung und Verlagerung der Tubercula ergeben sich Bewegungsausfälle im Sinne einer:

1. Abduktion,
2. Elevation,
3. Abduktion und Elevation.

Eine Abduktionsbeschränkung bedingen die Dislokationen des Tub. majus nach dem Acromion zu; und zwar ist der Funktionsausfall um so größer, je weiter das Tuberculum nach proximal verschoben ist. Nach Ritter entstehen röntgenologisch Formen, bei denen das verlagerte Tub. die Gelenkbiegung des Humeruskopfes gleichsam seitlich verlängert, um dann weiter distalwärts scharf nach dem Schaft zu umzubiegen. Dieser Typ bedingt die stärkste Bewegungseinschränkung; dagegen pflegen die sich von der Gelenkbiegung scharf absetzenden und nach der Seite vorspringenden Tubercula von unbedeutender oder fehlender Abd.-Behinderung gefolgt zu sein. Ein höckerartiges Vorspringen des Tub. minus führt zur Elevationseinschränkung. Die dritte Form der Bewegungseinschränkung, die gleichzeitige Behinderung der Abduktion und Elevation, wird schließlich bei kombinierter Absprengung und proximaler Verlagerung beider Tubercula beobachtet.

Domrich verweist auf die Notwendigkeit einer Rö.-Aufnahme, um diese Verschiebungen der Tubercula sicher feststellen zu können. Nach ihm macht gerade die häufigste Verschiebungsform des oberen Fragmentes, nämlich eine Abknickung des Kopfes nach hinten, Beschwerden, weil sie zu einem Hervorstehen der Tubercula führt.

Frakturen der Tubercula humeri als Begleiterscheinung der schultergelenknahen Frakturen fanden sich in 43.8%; hiervon sind jedoch nur 4 mit stärkerer Verschiebung und entsprechender Bewegungseinschränkung verheilt. Auf einen Fall mit einer Abduktions- und Elevationsbeschränkung sei näher eingegangen.

L. Bertha, 72 Jahre, Witwe:

Stolpert auf der Treppe, stürzt 5 Stufen herab und kommt auf den linken Oberarm zu liegen. Sofort starke Schmerzen in der Schulter; Arm kann nicht mehr bewegt werden.

Klin.: Bluterguß im Bereich der Schulter; Gegend des Humeruskopfes stark druckschmerzhaft. Aktives Heben des Armes bis etwa 45°, Außenrotation unmöglich.

Rö.: Eingekeilte, gut stehende Fraktur im Bereich des chir. Halses mit Absprengung und starker Dislokation der Tubercula nach oben. Das Rö.-Bild zeigt die Dislokationsform, wie sie als seitliche Verlängerung der Gelenkbiegung des Humeruskopfes beschrieben wurde.

Ther.: Abduktions-Schiene. Nach 3 Tagen Entlassung in ambulante Behandlung.

Nachuntersuchung nach 3 Jahren:

Rö.-Kontrollaufnahme: Knöcherne Heilung bei proximaler Verschiebung der Tubercula. Es besteht eine Behinderung der Abduktion um 30° und der Elevation um 25°. Die Außenrotation ist um 10° eingeschränkt. Bei Wetterumschwung leichte ziehende Schmerzen in der Schulter.

5. Leicht dislozierbare Frakturen.

Vergleichen wir die Rö.-Aufnahmen von anfänglich gut stehenden Brüchen nach Einleitung der Therapie miteinander, so fällt bei nicht eingekeilten Frakturen eine Tendenz zu stärkerer Dislokation auf. Stärke der Fragmentverschiebung und angewandte Behandlungsmethode stehen in ursächlichem Zusammenhang. Dies zeigen die häufig beobachteten starken Achsenknickungen des Humerus nach Fixation des Armes auf der Abd.-Schiene; dagegen das Ausbleiben einer sekundären Verschiebung bei den mehr adduzierenden Verbänden.

Das distale Fragment folgt bei horizontaler Abduktion des Armes dem Zug der an ihm inserierenden Adduktoren, wobei es nicht selten zu einem Tiefertreten des Schaftes um eine halbe Schaftbreite und mehr kommt. Die Kraft, die am distalen Fragment angreift, überträgt sich durch den Kontakt der Fragmente auf den Kopf und bedingt ein Tiefertreten seiner Bruchfläche. Die resultierende Fragmentstellung entspricht also dem bei den Frakturen des chir. Halses beschriebenen Abduktionstyp mit nach außen offenem Winkel und der axillarwärts vorspringenden Kante des Schaftfragments. Matti spricht von der berüchtigten axillaren Abweichung des unteren Fragments, die zu Verwachsungen der Fragmentspitze mit der medialen Partie der Gelenkkapsel führen kann.

Die eingehenden Untersuchungen der amerikanischen Autoren: Howard, Nelson J. und Leo Eloesser über die Zugwirkungen der Muskulatur am Phantom, sowohl bei unversehrtem Knochen, wie nach gesetzter Fraktur, führten zur Ablehnung der Abd.-Schiene als Behandlungsmethode der Oberarmkopfbrüche. Nach ihnen genügt ein einfacher Add.-Verband; mit den Bewegungsübungen beginnen sie bereits in der ersten Woche.

Zu dem gleichen Ergebnis kommt Dehne in seiner Arbeit: Grundsätzliches über die Brüche des Oberarmkopfes. Ohne im einzelnen auf die von ihm getroffene Einteilung der Bruchformen am Oberarmkopf einzugehen, sei die „Abduktions-Fraktur" herausgegriffen. Dehne charakterisiert diese Bruchform folgendermaßen: 1. meist nicht verschoben, 2. nicht eingekeilt, 3. leicht dislozierbar, 4. sind ihre sekundären Dislokationen sehr schwer zu beheben und 5. sind die Muskeln nur bei Add.-Stellung im Gleichgewicht und verhindern jede andere Stellung des Kopfes. Während bei einem gesunden Arm durch die Koordination der Innervation in jeder Gelenkstellung Gleichgewicht herrscht, bestimmt nach gesetztem Trauma der pathologische Tonus der Muskulatur die Stellung, in der Gleichgewicht herrscht; und dies ist bei dislozierbaren Frakturen des Oberarmkopfes die Add.-Stellung.

Aus diesen Erwägungen heraus hält Dehne die Fixierung des Armes im Désaultschen Verband für die Methode der Wahl. Im Gegensatz zu Böhler und Ehalt, die die Verödung der kaudalen Kapseltasche und die Versteifung des Schultergelenkes auf die Fixation des Armes in Add.-Stellung zurückführen, berichtet Dehne von vielen hundert Fällen der II. Chirurgischen Universitätsklinik in Wien, die nach dreiwöchiger Fixierung im Désault mit anschließen-

der Bewegungstherapie zur Wiederherstellung der vollen Beweglichkeit gekommen sind. Für etwaige Bewegungseinschränkungen konnten anatomische Veränderungen verantwortlich gemacht werden.

Im Hinblick auf die sekundäre Verschieblichkeit des peripheren Fragments bei horizontaler Abduktion führen Eldridge, Eliason und Johnson die Abduktion — in der Regel genügt ein Polster in der Achselhöhle — bis höchstens 45° durch; Gianturco. Giulio empfiehlt eine solche von 30°—60°.

Interessant sind in diesem Zusammenhang die Angaben von Sumner, Roberts über den Wechsel der Behandlungsmethoden bei Komminutiv-Frakturen im General Hospital zu Massachusetts. Neben einer stärkeren Zunahme der Extensions- und operativen Therapie sinkt im Verlauf von 7 Jahren die Abd.-Behandlung von 69% auf 14% herab, während die Methoden einfachster Fixation (Mitella, Désault) von 17% auf 67% ansteigen.

Im folgenden soll auf die Bewegungseinschränkungen eingegangen werden, die sich bei unseren Fällen aus der sekundären Abd.-Stellung der Fragmente ergeben.

Drei Faktoren bestimmen den Grad des Bewegungsausfalls:

1. Lokalisation des Frakturniveaus,
2. Größe des Abd.-Winkels und
3. axillare Dislokation des distalen Fragments.

Je höher die Frakturebene das Niveau des chir. Halses übersteigt, desto stärker wird die Beweglichkeit des Schultergelenkes eingeschränkt. Liegt der Scheitel des Abd.-Winkels in der Uebergangszone des Schaftes zum Kopf, so resultiert außer einer geringfügigen Abd.- und Elev.-Beschränkung normale Beweglichkeit. Die Größe des Abd.-Winkels ist der Einschränkung der Beweglichkeit indirekt proportional, d. h. die Behinderung aktiver Bewegungen ist um so größer, je spitzer der Winkel ist. Das axillare Abweichen des distalen Fragments kann zu einem Add.-Defekt führen, der rein mechanisch durch das Anstemmen der vorspringenden Knochenkante gegen den unteren Pfannenrand zu erklären ist.

In der Regel ist ein solcher Add.-Spalt für die Schmalseite einer Hand bequem durchgängig; stärkere subjektive Beschwerden, die nachts aufzutreten pflegten, wenn der Körper auf die verletzte Extremität zu liegen kam, wußten zwei Patienten durch Einlegen eines Kissens in die Achselhöhle zu beseitigen.

Eine besondere Bedeutung kommt der Rotation zu, deren Einschränkung den Patienten bei der Arbeit, ja selbst bei den einfachsten Verrichtungen des täglichen Lebens, wie An- und Auskleiden, auf das schwerste behindern kann. Im Gegensatz zur Abd.- und Elev.-Beschränkung, die der Pat. auch mit vollkommen steifer Schulter durch Bewegungen des Schultergürtels und der Wirbelsäule ausführen kann, vermag der Organismus einen Rot.-Ausfall kaum zu kompensieren.

Die Nachuntersuchung der in starker Abd.-Stellung konsolidierten Frakturen, bei denen die Winkelspitze in Höhe des unteren Pfannenrades liegt, ergab in fast allen Fällen neben einer Abd.- und Elev.-Beschränkung eine z. T. recht erhebliche Einschränkung der Rotation. Die typische Dislokation des dist. Fragments nach vorn (Extensionstyp Iselins) bringt die vorspringende Kante des Schaftfragments vor die Tub.-glenoidalis, wodurch die stärkere mechanische Behinderung der Innenrotation zu erklären ist.

In nachfolgender Tabelle sind 10 leicht dislozierbare Frakturen mit sekundärer Verschiebung auf der Abd.-Schiene und den sich hieraus ergebenden Bewegungseinschränkungen zusammengestellt. Die unter Nr. 11 und 12 aufgeführten Fälle zeigen eine vollkommene Beseitigung der sekundär entstandenen Dislokation im Zugverband.

Tabelle II.

Name	Fragmentstellung ante	Fragmentstellung post	seitl.	vorn	hinten	In.-Rot.	Auß.-Rot.	Add.-spalt	Beschwerden bei Arbeit
1. J. Gustav	gut	Abd.	105°	110°	60	Gesäßtasche	½ eingeschr.	Spalt	dumpfer Schmerz
2. P. Max	„	„	120°	120°	55°	Gesäßmitte	½ eingeschr.	Spalt	Reißen
3. M. Paul	„	geringe Abd.	160°	160°	90°	norm.	norm.	—	—
4. R. Elvira	„	Abd.	155°	150°	80°	Gesäßmitte	„	—	—
5. R. Jakob	„	„	95°	90°	50°	norm.	„	—	—
6. K. Valeska	„	geringe Abd.	135°	140°	85°	Darmbeinkamm	„	—	—
7. Sch. Marta	„*)	Abd.	35°	25°	50°	Kreuzbein	um 45° eingeschr.	—	ziehender Schmerz
8. Sch. Luise	„	„	130°	115°	95°	norm.	beim Frisieren behindert	—	—
9. F. Gustav	„	„	Nachfrage: Einschränkung der Innenrotation.						
10. W. Berta	„	„	Kein Ergebnis.						
11. L. Alfred	„	„	Sekundär entstandene Dislokation wird durch Drahtextension ausgeglichen.						
12. A. Marg.	„	„	Sekundär entstandene Dislokation wird durch Drahtextension ausgeglichen.						

*) Zu 7.: Alte Luxationsfraktur, operativ reponiert.

Der erste Fall soll näher besprochen werden:

J. Gustav, 61 J., Zimmerer:

Bleibt auf der Arbeitsstelle mit dem Fuß in einer Schiene hängen und fällt auf den rechten Ellbogen.

Klin.: Starke Blauverfärbung des rechten Oberarmes, die sich an der Innenseite bis auf den Unterarm ausdehnt. Mäßiger Druckschmerz am Humerushals; passive Abd. bis 30°.

Rö.: Gut stehende Stauchungsfraktur im Coll.-chir. mit Absprengung des Tub.-Massivs.

Ther.: Horizontale Abd. des Armes auf Kramer-Schiene.

Rö.:-Kontrollaufnahme: Axillare Abweichung des peripheren Fragments um eine halbe Schaftbreite mit Abd.-Stellung der Fragmente. Weitere Kontrollaufnahmen zeigen eine Besserung der Dislokation, nachdem die Kramerschiene bis zu einem Winkel von 60° abgebogen wurde.

Nach 2½ Wochen ist der Bruch offenbar fest. Die Abd.-Schiene wird täglich abgenommen und der Arm im Schultergelenk ausgiebig bewegt. Nach 5 Wochen sind im Rö.-Bild wolkige Callusmassen erkennbar.

Entlassung in ambulante Behandlung.

Nachuntersuchung nach 3½ Jahren.

Rö.-Kontrollaufnahme: Heilung mit Abknickung des Schaftes gegen den Kopf im Sinne einer leichten Abd. und vorspringender Kante gegen die Tub. glenoid.

Bewegungsexkursion: Siehe Tabelle.

Nicht ohne Einfluß auf die sekundäre Dislokation einer Fraktur scheint die Bruchform zu sein. So lassen die Biegungsbrüche mit Aussprengung eines lateralen Keiles und die Brüche mit querer Bruchfläche eine Dislokationstendenz erkennen, die bei den Oberarmkopfbrüchen, deren Bruchspalt von der Pertub.-Gegend zum chir. Hals verläuft, auszubleiben pflegt. Abgesehen von den bereits besprochenen eingekeilten Frakturen, konnte auch bei den Brüchen mit geringer Add.-Stellung keine axillare Verschiebung des distalen Fragments festgestellt werden. Die am peripheren Fragment inserierenden Adduktoren verkleinern vielmehr den nach lateral offenen Bruchspalt oder gleichen ihn völlig aus.

Die Abd.-Schiene wird bei den eingekeilten und operativ gestellten Brüchen, im Anschluß an einen Extensionsverband und bei allen Fällen, die eine Versteifung im Schultergelenk befürchten lassen, mit gutem Erfolg angewandt. Mit der Bewegung der distalen Gelenke wird, wie bei jeder anderen Fixationsmethode, vom ersten

Tage ab begonnen. Bei gelockertem Verband versucht der Pat. in der zweiten Woche das Schultergelenk zu bewegen; Heißluft und Massage fördern den Heilungsprozeß. Nach etwa 3 Wochen wird die Abd.-Schiene nur noch nachts angelegt, um den Arm vor ungelenken Bewegungen zu schützen.

Zusammenfassend kann gesagt werden, daß die Endergebnisse der auf der Abd.-Schiene fixierten Frakturen der Fragmentstellung entsprechen. Bewegungseinschränkungen im Schultergelenk finden sich nur bei stärkerer Dislokation, insbesondere der axillaren Abweichung des peripheren Fragments.

6. Dislozierte Frakturen.

a) Konservative Therapie.

Die Abhängigkeit des funktionellen Resultats von der anatomischen Fragmentstellung verlangt eine exakte Reposition. Nach einem uralten Grundsatz der Frakturlehre ist das periphere Fragment stets in die Richtung des zentralen einzustellen (zit. nach Rostock). Dieser kategorische Imperativ der Frakturbehandlung trifft besonders für die Oberarmkopfbrüche zu, da nach Ansicht fast aller Autoren das kurze zentrale Fragment durch das Repositionsmanöver kaum wesentlich zu beeinflussen ist.

Eine reponierende Wirkung auf das zentrale Fragment wird jedoch nach den Amerikanern Eliason, Eldridge, Johnson, Howard und Eloesser durch die lange Bicepssehne und die nicht zerrissenen Periostbrücken ausgeübt. Sie stellen die Fragmente durch Zug des Oberarmes in Richtung der Körperachse aufeinander und schlagen operatives Vorgehen bei einer Verletzung der langen Bicepssehne vor.

Die Fortschritte auf dem Gebiete der Röntgentechnik ermöglichen es, die anatomische Adaptierung der Fragmente durch Zug und Gegenzug unter Leitung der Augen vor dem Rö.-Schirm vorzunehmen. Als Betäubungsmittel genügt in den meisten Fällen die lokale Betäubung der Bruchstelle.

Nach erfolgter Reposition ist es Aufgabe der Frakturbehandlung, den eingerichteten Oberarmbruch bis zur Heilung in der gewünschten Stellung festzulegen.

Eine besondere Stellung in der Frakturbehandlung nimmt die Extensionsmethode ein, die selbst erhebliche Dislokationen der Frag-

mente durch gesteigerten Längszug ausgleichen kann und die der Längsverschiebungstendenz der Bruchstücke am wirksamsten entgegentritt.

Es sei auf die in Tab. II unter Nr. 11 und 12 aufgeführten Frakturen mit sekundärer Dislokation auf der Abd.-Schiene verwiesen, die durch die Extension ideal gestellt wurden. Selbst in einem Fall mit völliger Dislokation des peripheren Fragments in die Axilla konnte durch permanenten Zug eine gute Fragmentstellung erzielt werden.

Nach M a t t i wirkt die Dauerextension der elastischen und entzündlichen Retraktion der Muskeln und des Bindegewebes entgegen. Die gleichzeitige Ermöglichung aktiver Bewegungen des Schultergelenks und aller peripheren Gelenke läßt die Wiederherstellung normaler Funktion weitgehend mit der eigentlichen Frakturbehandlung zusammenfallen, so daß das ideale Behandlungsziel beinahe erreicht ist.

Von unserem Krankengut wurden 18 Patienten mit der Drahtextension, 9 mit der Heftpflasterextension und 1 Patient mit der Extension längs des Thorax behandelt.

Die am Weichteilzylinder fixierten Heftpflaster-Extensionsverbände verlangen eine erhöhte Gewichtsbelastung und führen bei entsprechender Disposition des Patienten zu schweren Hautschäden Ekzem, Dermatitis mit Blasenbildung — unter dem Verband. Diese Nachteile führten in den letzten Jahren in unserer Klinik zu der alleinigen Anwendung der direkt am Knochen angreifenden Drahtextension.

Die Drahtextension wird in der von Z u p p i n g e r angegebenen Semiflexion des Ellbogengelenks durchgeführt. Der Vorteil dieser Gelenkstellung liegt in der stärkeren Kraftwirkung des am Olecranon angreifenden Gewichtes (zit. nach M a t t i). Die Dauer der Drahtextension ergibt für unsere Fälle einen Durchschnittswert von etwa 3 Wochen. Im Anschluß an die Extensionsbehandlung erfolgt eine Ruhigstellung des verletzten Gliedes auf der Abd.-Schiene, die nach 14 Tagen abgesetzt wird. Die schon während der Extension durchgeführte Bewegungstherapie wird auf der Abd.-Schiene und während der ambulanten Behandlung energisch fortgesetzt.

Das funktionelle Ergebnis entspricht bei drei Frakturen mit mäßigen Bewegungsexkursionen des Schultergelenks nicht unseren Erwartungen. Die Ursache der Bewegungseinschränkung kann je-

doch nicht der Methode zur Last gelegt werden. So wird ein Pat. auf eigenen Wunsch als ungeheilt entlassen, und beim 2. Patienten wird die Behandlung des Oberarmbruches durch eine gleichzeitig bestehende Unterschenkelfraktur erschwert.

Der dritte Fall, eine Luxations-Zertrümmerungsfraktur, deren operative Stellung vom Patienten abgelehnt wird, gibt an sich schon eine schlechte Prognose; im Hinblick auf die Schwere der Fraktur ist das funktionelle Ergebnis jedoch ein relativ gutes.

B. Lorenz, 54 J., Hausverwalter:

Wird bei einer Schlägerei von einem Betrunkenen zur Tür hinausgedrängt, stolpert über eine Stiege, schlägt zunächst mit der linken Gesichtshälfte gegen die Tür und fällt dann von einer dreistufigen Steintreppe auf den Bürgersteig.

Klin.: Starke Schwellung der Schultergegend. Pfanne erscheint leer; aktive Bewegungen nicht durchführbar.

Rö.: Bruch des Oberarmkopfes am chir. Hals mit Absprengung der Tubercula in mehrere größere und kleinere Bruchstücke. Der nach oben und außen luxierte Oberarmkopf liegt dem Schaftende seitlich auf.

Ther.: Drahtextension durch das Olecranon (15 Pfd.) mit vertikaler Zugrichtung (5 Tage), der Unterarm lagert in rechtwinkliger Beugestellung zum Oberarm in einer Schlinge. Extension in Horizontal-Abd. Nach 3 Wochen Abnahme der Extension und Lagerung des Armes auf eine Abd.-Schiene für 4 Tage. Dauer der Behandlung: 4 Wochen; anschließend ambulante Nachbehandlung.

Nachuntersuchung nach 2 Jahren.

Rö.-Kontrollaufnahme: Knöcherne Vereinigung der Fragmente. Ein abgesprengtes Knochenstück ist mit dem Scheitel der nach oben und außen zeigenden Gelenkfläche des Oberarmkopfes verwachsen; ein anderes liegt an der medialen Kopfseite und artikuliert mit der Gelenkpfanne.

Funktionelles Ergebnis: Abd. 125°, Elev. 120°, nach hinten 70°, Add.-Spalt. Innenrot.: Die Hand wird bis in Höhe des äußeren oberen Glutaeusquadraten gebracht; die Außenrot. beträgt 20°.

Bei Wetterwechsel dumpfer Schmerz in der Schulter, Patient ist in seinem Beruf nicht behindert und bezieht keine Rente.

Die Nachuntersuchung der mit der Heftpflasterextension behandelten Frakturen ergibt vier sehr gute funktionelle Resultate neben einer stärkeren Bewegungseinschränkung (Abd. 90°, Rot. stark eingeschränkt). Das unbefriedigende Ergebnis ist in diesem Fall auf die fehlerhafte Therapie zurückzuführen, die draußen geübt wurde. Trotz mehrfach mißlungener Repositionsversuche einer

Luxatio subcoracoidea wird der Patient erst 32 Tage nach dem Unfall überwiesen. Schon bei den isolierten Frakturen des Tub. majus sahen wir, daß eine fehlerhafte oder verspätet eingeleitete Behandlungsmethode ein schlechtes funktionelles Ergebnis erwarten läßt. Es sei noch eine besondere Dislokationsform besprochen.

R. Gustav, 67 J., Händler:

Wird in bewußtlosem Zustand eingeliefert. Nach Aussage von Passanten lief er — sinnlos betrunken — in ein Motorrad und wurde einige Meter weit über die Straße geschleudert.

Klin.: Blutung aus der Nase, Hämatom am linken Auge, Hautabschürfungen an der Stirn und am rechten Knie, Rißwunde unter dem rechten Ohrläppchen. Puls normal. Am nächsten Tage bei völligem Bewußtsein.

Rö.: Fraktur im Coll. chir. Das distale Fragment ist nach medial dislociert und steht am unteren Pfannenrand. Das Kopffragment ist um seine vertikale Achse rotiert, so daß die Gelenkfläche nach außen zeigt und die Tub.-Gegend in der Gelenkpfanne liegt.

Ther.: Einige Tage Bettruhe, Reposition. Mitella und Gewichtszüge am Unterarm. Nach 14 Tagen Massage und Entlassung auf eigenen Wunsch.

Nachuntersuchung nach 9 Jahren:

Rö.-Kontrollaufnahme: Die Rot.-Stellung des Kopfes ist ausgeglichen. Frontal: Schaft und Kopf in guter Stellung konsolidiert; leichte Abknickung des Schaftes nach vorn.

Bewegunsexkursion: Seitl. 120°, nach vorn 125°, nach hinten 75° (rechts: seitl. 145°, vorn 145°, hinten 75°). Rotation frei, dabei jedoch leichtes Ziehen in der Schulter; manchmal Wetterbeschwerden.

b) Operative Therapie.

Die operative Behandlung der Knochenbrüche hat sich mit dem Ausbau der Asepsis gegen anfängliche Opposition durchgesetzt. Die Voraussetzung für den Erfolg liegt in einer sorgfältigen Indikationsstellung, die allerdings nach den persönlichen Erfahrungen der einzelnen Autoren verschieden beurteilt wird. König und Lexer verlangen eine strenge Indikationsstellung, warnen aber vor schablonenhafter Anwendung der konservativen Behandlung (zit. nach Ritter). Nach König ist es falsch, die operative Behandlung erst dann in ihr Recht treten zu lassen, wenn die konservativen Methoden nicht zum Ziele geführt haben. Es sollen vielmehr diejenigen Frakturen von vornherein operativ angegangen werden, bei

denen die konservativen Verfahren erfahrungsgemäß unbefriedigende Resultate ergeben. Abgesehen von einer extremen Stellungnahme einzelner Autoren wird in der Literatur allgemein die Ansicht vertreten, daß die Oberarmkopfbrüche blutig zu reponieren sind, wenn konservative Repositionsmanöver erfolglos bleiben. Eine Kontraindikation zur Operation liegt nur bei schlechtem Allgemeinzustand oder sehr hohem Alter der Patienten vor.

Eine besondere Bedeutung kommt den Frakturen mit gleichzeitiger Luxation des Kopffragments zu, weil die Einstellung des verrenkten Kopfbruchstückes auf konservativem Wege durchaus nicht immer gelingt, und sie viel häufiger als die einfachen Kopf- und Halsbrüche zur Operation zwingen.

Hinsichtlich des Entstehungsmechanismus einer Luxationsfraktur dürfte die Fraktur erst nach erfolgter Verrenkung bei Weiterwirken der Gewalt eintreten. Es ist nach Schläpfer die gleiche Kraftkomponente, die bei Repositionsversuchen einer Luxation zu Frakturen im chir. Hals führen kann. Als Begleiterscheinung der Lux.-Frakturen wird fast stets der Ausbruch des Tub. majus beobachtet, was vielleicht auch für das primäre Eintreten der Luxation spricht. Eine Umkehr dieser Reihenfolge ist bei stark eingekeilten Brüchen möglich, indem die einwirkende Gewalt den mit dem Schaft fest verkeilten Kopf durch die Gelenkkapsel treibt. In der Regel erfolgt die Verrenkung nach vorn als Lux.-subcoracoid. Die Bruchlinie kann durch den anat. oder chir. Hals und auch pertub. verlaufen, wobei die Absprengung der Kopfkalotte im anat. Hals einen für die Heilung besonders ungünstigen Typ darstellt. Dem zentralen Fragment droht die Gefahr der Nekrose, wenn die Ernährung nicht durch Gewebsbrücken garantiert wird.

Die funktionellen Ergebnisse der blutig behandelten Lux.-Frakturen lassen eindeutig die Ueberlegenheit der blutigen Reposition gegenüber der primären Resektion des abgebrochenen Kopfes erkennen. Noch heute besteht die Richtigkeit des Delbetschen Ausspruches: „L'arthrotomie est le moyen, la réduction le but, la resection l'expédient" (zit. nach Csillag).

Von 15 Frakturen mit stärkster Dislokation, darunter 6 Lux.-Frakturen und 4 Frakturen mit völliger Dislokation des Schaftes in die Axilla, mußten 12 nach vergeblichen Repositionsversuchen blutig gestellt werden. Die Ergebnisse der 3 konservativ behandelten Fälle -- eine Lux.-Fraktur mit Zertrümmerung des Kopffragments, eine alte Lux.-Fraktur und ein Fall mit Dislokation des Schaftes in

die Achselhöhle — sind bei der Besprechung der Drahtextension angeführt.

Die Leistungsfähigkeit der operativen Methode ist aus 9 Nachuntersuchungsergebnissen zu ersehen. Vier Frakturen sind völlig beschwerdefrei ausgeheilt; die Bewegungsexkursionen im Schultergelenk entsprechen der Norm oder sind nur um wenige Grade (höchstens 15°) bei der Abduktion eingeschränkt. Bei einem Patienten ist eine Abd.-Behinderung von 25° und eine leichte Einschränkung der Innenrotation festzustellen. Die Hand kann nur mit Mühe bis in Höhe des Darmbeinkammes gebracht werden. Die Leistungsfähigkeit des verletzten Armes ist jedoch in keiner Weise gemindert, da Patient den Rudersport wieder voll aufnehmen konnte und selbst bei größeren Anstrengungen keine Beschwerden hat.

Diesen berufs- und sporttüchtig ausgeheilten Brüchen stehen *2* Fälle mit mäßigem und *2* mit schlechtem funktionellen Resultat gegenüber; außerdem starb 1 Patient mit Oberarmphlegmone an einer Bronchopneumonie und bei einem zweiten mußte der nekrotische Kopf infolge Abszeßbildung reseziert werden.

Vielleicht ist es kein Zufall, daß der Patient mit Oberarmphlegmone und anschließendem Exitus noch am Unfalltage und die Patientin mit Abszeßbildung etwa 3 Tage nach dem Trauma operiert wurden. Die beiden Fällen liegen 12 Jahre zurück und seit Einschaltung eines Intervalles von etwa 8—14 Tagen zwischen Unfall und Operation ist es in keinem Fall mehr zur Infektion der Wundstelle gekommen.

Nach M a t t i wird das Infektionsrisiko herabgesetzt, wenn die Erholung der Gewebe von der traumatischen Schädigung abgewartet wird; ebenso sind Hämatom und Zerfallsmasse des Gewebes für die Knochenheilung von größter Bedeutung (K ö n i g). Eine sofortige Operation müßte diesen Anreiz zur Reparation vernichten; deshalb schlägt K ö n i g die Operation am Ende der ersten Woche oder im Verlauf der zweiten Woche nach dem Unfall vor. L a m b o t t e wählt 10 bis 14 Tage (zit. nach M a t t i).

Von Interesse ist die Ursache für die zwei schlechten funktionellen Ergebnisse der operativen Therapie. In beiden Fällen besteht eine Abduktionsmöglichkeit von nur 35° 40° und eine hochgradige Einschränkung der Rotation.

Es ist erstaunlich, daß uns beide Patienten erst nach wochenlanger, fehlerhafter Behandlung mit stärkster Bewegungseinschrän-

kung im Schultergelenk überwiesen wurden. So wurde ein Patient durch Wochen hindurch mit Heißluft und Gymnastik behandelt; der andere, nach erfolgloser Fixation einer Lux.-Fraktur im Gipsverband, 5 Wochen nach dem Unfall eingewiesen. Nach König werden die Aussichten für die operative Therapie durch das Hinzögern mit konservativen Behandlungsmitteln verschlechtert, ja öfter vernichtet. Auf diese verschleppte, fehlerhafte Behandlung dürfte auch der Mißerfolg bei unseren 2 Fällen zurückzuführen sein.

Die Resektion des Kopffragments bei einer Lux.-Fraktur und das resultierende funktionelle Ergebnis erscheinen erwähnenswert.

K. Arthur, 57 J., Arbeiter:

Wird auf der Straße von einem Radfahrer angefahren und versucht den Sturz mit dem rechten Ellbogen abzufangen.

Klin.: Unterarm wird in rechtem Winkel zum Oberarm gehalten, da bei Streckung in der Ellenbeuge starke Schmerzen auftreten. Schulter geschwollen, Bewegungen nur unter größten Schmerzen.

Rö.: Das in der Pertub.-Gegend abgesprengte Kopffragment ist nach vorn luxiert und liegt der medialen Schaftseite an.

Ther.: Repositionsversuch in Evipan-Narkose, Triangel.

Rö.-Kontrolle: (Stereoskop.) Der Kopf steht hinter der Pfanne; von der Höhe seiner Rundung läuft eine Fissur in das spongiöse Gewebe hinein. Der Schaft ist größtenteils lateral am Kopf vorbeigeschoben, die mediale Schaftseite etwas in die Kopfspongiosa eingebohrt.

Operation (nach 10 Tagen): Langenbeckscher Resektionsschnitt, Freilegung des in 2 Teile zersprengten Kopffragments. Resektion, da mit einer Nekrose zu rechnen ist. Schichtweise Naht, Lagerung des Armes auf Abd.- Schiene.

Rö.: Das proximale Schaftende ist zackig begrenzt und hat einen Abstand von etwa 1—2 cm von der Gelenkpfanne.

Nach 10 Wochen Entlassung in ambulante Behandlung bei stark eingeschränkter Beweglichkeit in der Schulter.

Nachuntersuchung nach 6 Jahren:

Rö.-Kontrolle: Gelenkneubildung zwischen Gelenkpfanne und deformiertem „Oberarmkopf" mit deutlichem Gelenkspalt.

Bewegungsexkursion: Seitl. 105°, vorn 110°, hinten 40°. Mitgehen der Scapula ab 50°. Innenrot.: Er legt die Hand mit Mühe auf den oberen äußeren Glutaeus-Quadranten. Außenrot.: Der in der Frontalebene liegende rechtwinklig gebeugte Unterarm kann nur um 45° nach außen rotiert werden. Add.: Die Fingerspitzen berühren das Acromion der gesunden Schulter. Bei Wetterumschwung stärkere Beschwerden. (Dauerrente).

Von 4 blutig gestellten Oberarmkopfbrüchen mit sehr gutem funktionellen Resultat seien 2 geschildert:

H. Gustav, 37 J., Beamter:

Kommt bei Bauarbeiten auf einem Gerüst zu Fall und stürzt aus etwa 7 m Höhe auf den linken Arm.

Klin.: Starke Schwellung und bläuliche Verfärbung des linken Oberarmes bis zum Ellbogen. Am Humerushals abnorme Beweglichkeit, Druckschmerz. Aktive Bewegungen aufgehoben. Als Nebenbefund: Perforation des Gaumens durch einen 4-zolligen Nagel, den Patient beim Unfall gerade im Mund hielt.

Rö.: Fraktur des Coll. chir., Dislokation des peripheren Fragments in die Achselhöhle bei einer Verkürzung von etwa 3 Querfingern.

Ther.: Wegen starker Schwellung zunächst Mitella. Repositionsversuch in Narkose mißlingt. Heftpflasterzugverband (30—40 Pfd.) ohne Einfluß auf die Verschiebung, deshalb 20 Tage nach dem Unfall Operation: Vorderer Längsschnitt, Lösung der Fragmente aus ihren Verwachsungen, Stellung und Verkeilung der Bruchstücke durch Hammerschläge gegen das abgedeckte Olecranon. Schichtweise Naht, Verband, Middeldorpfsches Triangel. 6 Wochen nach dem Unfall Entlassung.

Nachuntersuchung nach 11 Jahren:

Rö.-Kontrolle: Verheilung der Bruchstücke in leichtem Add.-Winkel. Knochenspangenbildung füllt an medialer Humerusseite Add.-Winkel aus und springt keilförmig gegen die Achselhöhle vor.

Bewegungsexkursion: Seitl. 165°, vorn 160°, hinten 90°, Rot. frei. Patient treibt eifrig Gerätesport und vermag am Reck den Riesenschwung völlig beschwerdefrei durchzuführen.

2. Fall.

B. Paul, 65 J., Polierer:

Gleitet auf der Straße aus und schlägt mit der Schulter gegen die Bordschwelle.

Klin.: Schultergegend verfärbt und mäßig geschwollen. Druckschmerzhaftigkeit.

Rö.: Eingekeilte Oberarmkopffraktur im Coll.-chir. mit mäßiger Dislokation des Schaftes nach medial.

Ther.: Mitella, Heißluft und Massage; nach 10tägiger Behandlung Entlassung in ambulante Behandlung. Wiederaufnahme wegen stärkerer Dislokation des Schaftes.

Operation (14 Tage nach dem Unfall): Längsschnitt über dem M. deltoideus, Freilegung der Bruchstelle, Lösung der Fragmente durch Dreh- und Hebelbewegungen, Adaptierung und Verkeilung durch Hammerschläge gegen das Olecranon. Schichtweise Naht, Désault.

Rö.-Kontrolle: Schaft zeigt noch geringe Dislokation, doch ist die Stellung wesentlich besser als vor der Operation.

Nachuntersuchung nach 10 Jahren: Bewegungsexkursion: Seitl. 130°, vorn 135°, hinten 70°. (Rechts: Seitl. 150°, vorn 145°, hinten 70°.) Rotation frei; Faustschluß links = rechts.

Das sehr gute Ergebnis zeigt, daß die operative Therapie auch bei alten Patienten — ein guter Allgemeinzustand vorausgesetzt — mit der Aussicht auf eine volle Gebrauchsfähigkeit des verletzten Gliedes durchführbar ist.

Wie aus beiden Fällen hervorgeht, versuchen wir nach gelungener operativer Reposition, die gewonnene Stellung durch Verkeilung zu erhalten. Das distale Fragment wird durch Hammerschläge gegen das abgedeckte Olecranon des rechtwinklig gebeugten Unterarmes in den Oberarmkopf getrieben. Selbst wenn der Kopf dabei etwas auseinander gesprengt wird, so dürfte das auf die Heilung und die Funktion nicht den geringsten nachteiligen Einfluß haben.

Von der gelungenen Einkeilung überzeugen wir uns durch passive Drehbewegungen des Armes, denen der Kopf folgen muß. Eine sekundäre Dislokation des distalen Fragments tritt in der Regel nicht ein. Wir konnten nur in einem von 5 Fällen eine axillare Abweichung des Schaftes auf der Abd.-Schiene feststellen.

Dieses einfache Verfahren der Fragmentvereinigung ist jedoch undurchführbar bei Zertrümmerungsbrüchen mit stärkerer Verschiebung eines oder mehrerer Knochenstücke und bei allen Brüchen mit glatter Beschaffenheit der Bruchfläche, die immer wieder zur Dislokation neigen. So mußten von den operativ gestellten Kopfbrüchen je 2 durch Drahtumschlingung und Nagelung in anatomisch korrekter Stellung erhalten werden. Ein schlechtes funktionelles Resultat läßt keine Schlüsse auf die Methode zu, da der Patient erst 2 Monate nach dem Unfall mit weitgehender Versteifung im Schultergelenk eingewiesen wurde.

Die Fälle mit Nagelung der Fragmente sollen besprochen werden.

Z. Alfred, 39 J., Expedient:

Springt von der fahrenden Straßenbahn ab und schlägt mit der Schulter gegen eine Bordschwelle. Er hat das Gefühl, als ob der Arm nach hinten weggerutscht wäre. Nach vergeblichen Repositionsversuchen durch den Vertrauensarzt Einweisung.

Klin.: Ausgedehnter Bluterguß des linken Oberarmes und der seitl. Brustwand. Schultergelenk stark druckempfindlich; Bewegungen äußerst schmerzhaft.

Rö.: Schwerer Stauchungsbruch des linken Oberarmkopfes mit Subluxations-Stellung nach unten; ein großes Fragment ist abgesprengt und nach unten verlagert.

Operation (nach 3 Tagen); da ein konservatives Vorgehen keinen Erfolg verspricht. Langenbeckscher Resektionsschnitt, Freilegung des Bruches. Die Kapsel ist zerfetzt, Koagula und Knochenstückchen werden entfernt. Es gelingt eine nur leidliche Einstellung der Fragmente, wobei der Schaft den Kopf etwas nach hinten überragt. Fixation der Stellung durch einen Nagel, der durch den Schaft schräg nach oben in die Kopfspongiosa getrieben wird. Schichtnaht, Gipsverband mit Abduktion des Armes im Sinne eines Triangels. Nach 2 Wochen wird der Nagel herausgedreht und nach weiteren 2 Wochen der Gipsverband durch einen Triangelverband (für eine Woche) ersetzt. Beginn mit Bewegungsübungen, Massage, Heißluft und Diathermie. Nach 9 Wochen Entlassung in ambulante Behandlung.

Nachuntersuchung nach 3½ Jahren:

Bewegungsexkursion: Seitl. 145°, vorn 145°, nach hinten 60°. Innenrot. etwas eingeschränkt; er legt die Hand auf den Rücken und kommt mit dem Daumen eben bis in Höhe des Darmbeinkammes. Die Außenrotation ist gegenüber der gesunden Seite um 15° eingeschränkt. Bei sehr schlechtem Wetter ab und zu Ziehen und Reißen in der Schulter. Seine sportlichen Leistungen — mehrstündiges Rudern — lassen die volle Leistungsfähigkeit des Armes erkennen.

Der nächste Fall, eine Fraktur in der Epiphysenlinie, stellt eine für das kindliche Alter charakteristische Bruchform dar. Der Verlauf der Bruchlinie durch die Wachstumszone des Knochens verlangt eine exakte Reposition, da nach Heilung in deformer Fragmentstellung stärkste Störungen des Längenwachstums beobachtet werden. Die Größe des Wachstumsausfalles ist, wie Bargellini nachweisen konnte, von der mehr oder weniger exakten Reposition direkt abhängig (ideale Reposition: in 5 J. Wachstumsverlust = 3 cm, keine Reposition: in 1 J. = 5 cm) zit. nach Sommer.

Die Retention der gut gestellten Bruchstücke konnte bei unserem Patienten infolge der glatten Beschaffenheit der Bruchfläche und der damit verbundenen Dislokationstendenz nur auf operativem Wege durchgeführt werden.

R. Robert, 14 J., Schüler:

Bleibt bei der Flanke über das Pferd mit einem Fuß hängen und stürzt auf den linken Ellbogen.

Klin.: Der linke Arm wird in Beugestellung am Körper fixiert. Schultergelenk stark geschwollen und druckempfindlich. Im oberen Drittel des Oberarmes besteht eine leichte Knickung mit nach außen offenem Winkel. Aktive Bewegungen sind völlig gesperrt.

Ther.: Nach der Reposition vor dem Rö.-Schirm wird ein langer Nagel perkutan dicht lateral vom Acromion durch den Oberarmkopf in den Schaft getrieben. Désaultscher Verband.

Rö. (nach der Nagelung): Zeigt eine axillare Abweichung des Schaftes um etwa 1 cm und ein breites Klaffen des Epiphysenspaltes. Der Nagel bleibt 2½ Wochen liegen. Nach 4 Wochen Beginn der Bewegungstherapie und nach 8 Wochen Entlassung.

Nachuntersuchung nach 3 Jahren:

Rö.-Kontrolle: Die Humerusepiphyse ist fast völlig verwachsen; Kopf und Hals sind normal konfiguriert. Das Rö.-Bild zeigt, daß die Regenerationskraft jugendlicher Knochen imstande ist, geringgradige Verschiebungen mit vorspringenden Knochenkanten durch den Reiz mechanischer Beanspruchung vollkommen zu beseitigen.

Bewegungsexkursion: Seitengleich und beschwerdefrei. Ein leichtes Ziehen in der Schulter bei jähem Wettersturz und das Zurückbleiben des Längenwachstums um 1 cm sind praktisch ohne Bedeutung.

7. Qualifizierung der Ergebnisse:

Die Beurteilung der funktionellen Ergebnisse erfolgt in Anlehnung an Andler.

1. Sehr gut: Fälle mit vollständiger oder fast vollständiger Funktion.
2. Gut: Einzelne Bewegungen, besonders die Elevation ist eingeschränkt; dabei darf aber die Gebrauchsfähigkeit des Armes in keiner Weise gemindert sein (keine Unfallrente).
3. Mäßig: Eine Bewegung ist stark eingeschränkt oder mehrere Bewegungen sind bis zur Hälfte herabgesetzt. Elevation, Abduktion bis 90° möglich.
4. Ungenügend: Stärkste Bewegungseinschränkung, z. B. Abduktion nur bis 45°.

Nachfolgend sind die funktionellen Ergebnisse der verschiedenen Behandlungsmethoden tabellarisch zusammengestellt.

Tabelle III.

Behandlungsart	Alter 0—50 sehr gut	gut	mäßig	ungenügd.	50—80 sehr gut	gut	mäßig	ungenügd.
Funktionell	1*			1	1		1	1
Mitella	1	1			1	1		
Désault	2				2			
Abd.-Schiene	3	1			6	5	3	
Triangel	3	2	1		5	4	2	1
Böhler-Sch.	1	1					1	
Heftpfl.-Ext.	1				3		1	
Draht.-Ext.	4	2	2		4	1	1	
Operation	2	1		1	2		2	1
Summe	18	8	3	2	24	11	11	3

Total: sehr gut: 51,25%, gut: 25,0%, mäßig: 17,5%, ungenügend: 6,25%.
Dauerrente: 8mal ausgezahlt.

Die Gruppierung in zwei Altersklassen läßt erkennen, daß das hohe Alter der Patienten die Frakturheilung nicht nachteilig beeinflußt. Das stärkere Ueberwiegen der mäßigen Resultate in dieser Gruppe ist auf die Fragmentstellung und nicht auf eine schlechte Heilungstendenz zurückzuführen. Außer der Frakturform sind natürlich das Alter der Fraktur und die draußen geübte Behandlungsart für das Endergebnis von größter Bedeutung. So mußten eine 1,3 Jahre alte Fraktur mit weitgehender Schultergelenkversteifung und eine bereits vor der Fraktur versteifte Schulter eines anderen Patienten, die rein funktionell behandelt wurden, von vornherein schlechte Resultate ergeben. Dieselben Momente dürfen wir auch für die beiden schlechten Ergebnisse der operativen Therapie verantwortlich machen.

Es seien noch die Nebenverletzungen bei Oberarmkopffrakturen und die während der Behandlung ausgebrochenen Erkrankungen erwähnt, welche die Frakturheilung wesentlich erschweren können.

An Verletzungen sind zu nennen: kleine Riß oder Quetschwunden und Frakturen: 3 Radius-, 1 Unterschenkel-, 1 Olecranon-Fraktur und bei einem schweren Unfall neben einem doppelseitigen Oberarmkopfbruch zahlreiche Rippenbrüche und mehrere Absprengungen der Processus transversi der Wirbelsäule.

Vier Patienten starben in der Klinik: hiervon einer nach der Operation an einer Bronchopneumonie bei gleichzeitiger Oberarmphlegmone und einer an einer hypostat. Pneumonie. Bei den übrigen wurde einmal eine Lungenembolie und einmal doppelseitige Ureteropyelonephritis als Todesursache festgestellt.

An Begleitkrankheiten diagnostizierten wir: 1 Ekzem, 1 doppelseitige Pyelitis, 1 Cholecystitis, 1 Apoplexie und 5 mal Diabetes mellitus. Es interessiert die Frage, ob der Diabetes, der doch bei Hautdefekten die Ursache langdauernder Geschwüre sein kann, auf die Frakturheilung nachteilig einwirkt. Die Frage ist zu verneinen, wenn wir Behandlungdauer und funktionelles Ergebnis den übrigen Frakturen gegenüberstellen.

Von den 5 Fällen, deren Blutzuckergehalt zwischen 128—208 mg% schwankte, starb einer an einer Lungenembolie, 3 weisen ein sehr gutes und 1 Patient ein mäßiges Nachuntersuchungsergebnis auf. Bei 1 Patienten mit gleichzeitiger Unterschenkelfraktur war bereits nach 18 Tagen im Rö.-Bild deutlicher Callus sichtbar.

Als Nervenläsionen sind zwei Radialisparesen und eine kombinierte Radialis- und Ulnarisparese zu nennen, wovon letztere vollkommen ausheilen konnte.

Sämtliche Brüche heilten ohne Pseudarthrosenbildung.

III. Zusammenfassung.

1. Die Lokalisation der Frakturen auf die Humerusabschnitte wird durch das Alter der Patienten bestimmt. Im ersten Jahrzehnt ist vorwiegend die untere Epiphyse befallen; mit zunehmendem Alter rücken die Brüche am Schaft höher hinauf und erreichen im 60. Lebensjahr in der oberen Epiphyse ihr Maximum.

2. Grundbedingung für ein funktionell gutes Resultat nach Oberarmkopfbrüchen ist die Heilung in anatomisch exakter Fragmentstellung. Mit Matti können wir geradezu von einer Parallelität des anatomischen und funktionellen Resultats sprechen.

3. Verschiebungen der Tubercula nach dem Acromion zu bedingen einen Elev.- und Abd.-Defekt im Schultergelenk. Die extendierte Fraktur (nach Iselin) hemmt die Armhebung nach vorn durch Anstoßen der vorragenden Fragmentkante am Proc. coracoid. oder Acromion. Die stärksten Bewegungseinschränkungen finden wir bei den Brüchen in Abd.-Stellung mit axillarer Abwei-

chung des Schaftfragments. Die medialwärts vorspringende Knochenkante verhindert nicht selten eine vollkommene Add. des Oberarms, so daß zwischen Thoraxwand und Oberarm ein Add.-Spalt von etwa 2 Querfinger-Dicke bleibt. Fast immer resultiert bei dieser Fragmentstellung neben einer Abd.- und Elev.-Beschränkung auch eine Einschränkung der Rotation, deren Ursache in einer mechanischen Behinderung und vielleicht auch in einer Verwachsung der vorragenden Fragmentkante mit der medialen Kapselpartie liegen dürfte. Rein kapsuläre Bewegungseinschränkungen sind sehr selten und vorwiegend nach verspätet eingeleiteter Therapie entstanden.

4. Die Regenerationskraft jugendlicher Knochen vermag vorspringende Knochenkanten durch den Reiz mechanischer Beanspruchung weitgehend zu beseitigen. Bei gut stehenden Brüchen jedoch, bleiben Alter und Geschlecht ohne Einfluß auf das Endergebnis der Behandlung.

5. Die isolierten Frakturen des Tub. majus ergeben nach kurzdauernder Ruhigstellung mit anschließender energischer Bewegungstherapie gute Ergebnisse.

6. Eingekeilte Frakturen werden nur dann reponiert, wenn die Fragmentstellung eine stärkere Bewegungseinschränkung erwarten läßt. Es ist völlig gleichgültig, welche Behandlungsart bei dieser Frakturform eingeschlagen wird.

7. Dislozierbare, gut stehende Frakturen neigen auf der Abd.-Schiene zu sekundärer Verschiebung. Das pheriphere Fragment wird durch den Zug der Adduktoren axillarwärts verlagert und bildet mit dem Kopffragment einen nach außen offenen Winkel. Neben der Abduktion und Elevation ist besonders die Rotation eingeschränkt.

8. Stark dislozierte Frakturen müssen reponiert werden. Primäre und z. B. auf der Abd.-Schiene entstandene sekundäre Dislokationen werden durch den permanenten Zug der Drahtextension häufig vollkommen ausgeglichen; besonders wirksam ist die Extensionsbehandlung bei muskelschwachen Individuen.

9. Nach erfolglosen, konservativen Repositionsversuchen ist die operative Therapie angezeigt, die bei richtiger Indikationsstellung die besten Ergebnisse zeitigen kann. Starke Bewegungseinschränkungen sind nur bei alten Frakturen festzustellen, die bereits mit weitgehender Schultergelenkversteifung eingewiesen wurden.

10. Neben anatomisch guter Stellung und frühzeitig einsetzender Bewegungstherapie mit sofortiger aktiver Bewegung der peripheren Gelenke sind der gute Wille und die Mitarbeit des Patienten, die bei Rentenempfängern oft viel zu wünschen übrig lassen, entscheidend für den Enderfolg. Die schlechteste Prognose geben alte und fehlerhaft behandelte Frakturen.

11. Der Diabetes mellitus scheint auf den Endzustand der Fraktur keinen nachteiligen Einfluß auszuüben.

12. Vergleichen wir die jetzt gewonnenen Ergebnisse mit denen Domrichs, der bei den Oberarmkopfbrüchen, die von 1924—1929 in der gleichen Klinik behandelt wurden, noch 50% mit Bewegungsbehinderungen und -beschwerden fand, so müssen wir bei einer ungeminderten Gebrauchsfähigkeit des verletzten Gliedes in 76,25% der Fälle (51,25% sehr gute und 25,0% gute Ergebnisse) einen deutlichen Fortschritt feststellen.

Zum Schluß sei mir gestattet, Herrn Professor Dr. Rostock für die Ueberlassung der Fälle und die zahlreich angefertigten Röntgen-Kontrollaufnahmen meinen ergebensten Dank auszusprechen. In gleicher Weise danke ich Herrn Dozenten Dr. med. habil. H. Domrich für die Stellung des Themas und die gütige Mithilfe bei der Ausarbeitung.

Literaturverzeichnis.

Andler, R.: Ueber die Behandlung hoher Oberarmfrakturen und über die Indikationen zu ihrer Operation nebst Mittlg. eines bemerkenswerten Falles von Arterienruptur. Arch. f. klin. Chir. 132 (1924) S. 129.

Baraldi, Alberto: Ueber Frakturen der oberen Oberarmepiphyse. Semana méd. 1935, I. 64. Ref. Z. Org. f. Chir. 72, (1935), S. 724.

Baumann, E.: Die Behandlung von Oberarmbrüchen mittels Vertikalextension. Bruns Beitr. z. Klin. Chir. 152 (1931), S. 260/63.

Böhler, L.: Die Technik der Knochenbruchbehandlung 1937, S. 17, 28. 60.

Bruns, P.: Die Lehre von den Knochenbrüchen. Deutsche Chirurgie 27 1886, S. 4, 13.

Caldwell, John and Smith, Josias: Treatment of unimpacted fractures of the surgical neck of the humerus. Amer. J. Surg. N. s. 31 (1936), S. 141/44.

Csillag, Josef: Die Therapie der veralteten Schultergelenkluxationsfrakturen. Zbl. f. Chir. (1930) III, S. 2978.

Cubbins, William and Scuderi: Fractures of the humerus. Statistics and Treatment in 500 consecutive cases. J. amer. med. Assoc. 100 (1933) S. 1576.

Dehne, E.: Grundsätzliches über die Brüche des Oberarmkopfes. Arch. f. Orthop. u. Unfall-Chir. 39 (1939), S. 441/2, 447/8.

Domrich, H.: Ueber Dauerergebnisse bei der Behandlung von Oberarmkopfbrüchen. Chirurg 3 (1931), S. 604/13.

Ehalt, Walter: Ueber die Schulterversteifung, ihre Verhütung und Behandlung. Arch. f. Orthop. und Unfall-Chir. 28 (1930), S. 47/48.

Eliason, Eldridge and Johnson: Simplicity in treatment of fractures of upper end of humerus. Amer. J. Surg. N. s. 35 (1937) 478/85. Ref. Z. Org. f. Chir. 84 (1937), S. 125/26.

Frey, E. K.: Zur Operation der Brüche am oberen Ende des Oberarmes. Zbl. f. Chir. 1934 I, S. 851/53.

Gérard-Marchand, P.: Diagnostic et traitement des luxations de l'épaule compliquées de fracture de l'humerus. Journ. de chir. 31, S. 659/76 (1928), Ref. Z. Org. f. Chir. 43 (1928), S. 605.

Ghmorley, Ralph and J. Mroz: Fractures of the humerus: End-resultats from treatment. (1935) Surg. etc. 60, S. 733.

Gianturco, Giulio: Contributo al trattamento cruento ed incruento delle fratture del collo chirurgico dell'omero. Chir. Org. Movim. 13 (1929) 447/467. Ref. Z. Org. Chir. 47 (1929), S. 663.

Gottesbüren, H.: Behandlung der Brüche am oberen Ende des Oberarmes und ihre Ergebnisse. Arch. f. Orthop. und Unfall-Chir. 39 (1939), S. 360.

Haggart and Bailey: The treatment of fracture of the upper end of the humerus in older patients, with particular emphasis on early motion of the arm. Surg. Clin. N. Amer. 16 (1936), S. 1737/38.

Howard, Nelson and Eloesser: Treatment of fractures of the upper end of the humerus. An experimental and clinical study. J. Bone Surg. 16 (1934), S. 10/27.

Iselin, H.: Die Röntgenuntersuchung der Schulter in zwei zueinander senkrechten Richtungen. Bruns Beitr. 97 (1915), S. 473.

— Ambulante unblutige Behandlung der subtuberkulären Oberarmbrüche. Schw. med. Wschr. (1920) S. 248/49.

Janz: Ueber die Luxationsfraktur des Humeruskopfes und ihre Behandlung. Beitr. z. Klin. Chir. 92 (1914), S. 705/709.

John: Zur Behandlung der Fractura colli humeri. Zbl. f. Chir. 1938 III, S. 2061.

Johner, Theod.: Unfallmedizinische Studie über die Frakturen am oberen Humerusende. Schw. med. Wschr. 1931, S. 267 und 269.

Kinney, Lyell and Elliott: Explosive fractures of the upper end of the humerus. Radiology 8 (1927), S. 245/247. Ref. Z. Org. f. Chir. 39 (1927), S. 248/49.

Kocher, Th.: Beiträge zur Kenntnis einiger praktisch wichtiger Frakturformen. 1896, S. 10 und 19.

König, Fr.: Operative Chirurgie der Knochenbrüche 1931, S. 10/11, 13/16.

Marconi, Alfr.: Endresultate bei 78 Oberarm- und 68 Oberschenkelfrakturen. Med. Klin. 1920, S. 418.

Matti: Die Knochenbrüche und ihre Behandlung 1931. S. 113, 120/21, 143/45, 189, 191, 546, 548, 550.

O'Shea, Maurice: Fractures of the humerus. Analysis of treatment and results of 200 fractures Ann. Surg. 103 (1936), S. 298.

Rieger: Ueber den Grad der wiedererlangten Arbeitsfähigkeit nach Frakturen, beurteilt nach der Rentengewährung. Arch. f. Orthop. und Unfall-Chir. 24 (1927), S. 209.

Ritter, Leo: Beitrag zur Behandlung der paraartikulären Frakturen des prox. Humerusendes. D. Zschr. f. Chir. 177 (1923), S. 254/55.

Rostock, P.: Allgemeines über Frakturen: in Handbuch der gesamten Unfallheilkunde (König, Magnus) 1934, S. 125/26.

Scheidter, Franz: Die Brüche des körpernahen Oberarmendes. Arch. f. Orthop. u. Unfall-Chir. 31 (1939), S. 37/38.

Schläpfer, Karl: Die Oberarmknochenbrüche an der Züricher Chirurgischen Klinik in den letzten 20 Jahren (1899—1919). Arch. f. Orthop. u. Unfall-Chir. 20 (1922), S. 144 und 147.

Sommer, R.: Obere Extremität: in Handbuch der gesamten Unfallheilkunde (König, Magnus) 1934, S. 280.

Sumner, Roberts: Fractures of the upper end of the humerus. An endresult study which shows the advantage of early active motion. J. amer. med. Assoc. 98 (1932), S. 371.

Tejerina, Fotheringham, W.: Ueber Frakturen der oberen Oberarmepiphyse. Semana méd. 1934, II, 981/83, Ref. Z. Org. f. Chir. 71 (1935), S. 685.

Welcker, Ernst: Ueber Frakturen der Tubercula humeri. Arch. f. klin. Chir. 184 (1935/36), S. 628.

Winterstein, O.: Ueber hohe Humerusfrakturen und Resultate mit der Abdukt.-Schiene. Z. Unfallmed. u. Berufskr. (Bern) 32, (1938) 144/46. Ref. Z. Org. f. Chir. 92 (1939), S 250/51.

Zanoli, Raffaele: Fratture dell' epifisi superiore dell' omero. Chir. Org. Movim. 12 (1928) 445/51. Ref. Z. Org. f. Chir. 44 (1928), S. 58.

Lebenslauf.

Am 2. 12. 1914 wurde ich als Sohn des Stadtrentmeisters Jakob Ludwig Deisenroth und seiner Ehefrau Maria, geb. Becker, in Kochem-Mosel geboren. Nach vierjähriger Grundschule besuchte ich das Städtische Realprogymnasium und erwarb Ostern 1934 an dem Kaiser-Wilhelm-Realgymnasium zu Koblenz das Reifezeugnis. Das medizinische Studium begann ich nach Ableistung eines halbjährigen Arbeitsdienstes an der Universität Bonn, wo ich nach zwei Semestern den ersten Abschnitt der ärztlichen Vorprüfung ablegte. Im Anschluß an das Examen genügte ich meiner einjährigen Wehrpflicht und setzte im WS. 1936/37 das Studium an der Universität Berlin fort. Nach bestandenem Physikum belegte ich die ersten beiden klinischen Semester an den Universitäten Hamburg und München und brachte das medizinische Studium, unterbrochen durch eine einsemestrige Abkommandierung an die Front, am 21. 12. 1940 durch das Staatsexamen zum Abschluß.